

## بررسی اثرات ژل آلوئه‌ورا بر ترشح اسید معدی و هیستوپاتولوژی کولون در مدل کولیت اولسراتیو القا شده با اسید استیک در موش صحرایی

دکتر زکیه کشاورزی<sup>۱</sup>، وجیهه علی‌خانی<sup>۲</sup>، دکتر مهران وطنچیان<sup>۳</sup>، دکتر عباس طباطبایی یزدی<sup>۴</sup>، دکتر بهرام بیباک<sup>۱</sup>

رضا محبتی<sup>۲</sup>

نویسنده‌ی مسوول: بجنورد، دانشگاه علوم پزشکی خراسان شمالی، گروه فیزیولوژی zakieh\_keshavarzi@yahoo.com  
دریافت: ۹۲/۱۰/۲۶ پذیرش: ۹۳/۵/۴

### چکیده

**زمینه و هدف:** کولیت اولسراتیو شامل گروهی از اختلالات التهابی مزمن با اتیولوژی نامشخص است که دستگاه گوارش را درگیر می‌کند. آلوئه‌ورا در بسیاری از شرایط مانند ترمیم زخم استفاده می‌گردد. هدف این تحقیق بررسی اثر عصاره‌ی آبی این گیاه بر میزان ترشح اسید معدی و هیستوپاتولوژی کولون در مدل القای کولیت اولسراتیو حاد به روش اسید استیک در موش صحرایی می‌باشد.

**روش بررسی:** این مطالعه به صورت تجربی بر روی ۳۲ سر رت نژاد ویستار با وزن (۲۰۰ تا ۲۵۰ گرم) صورت گرفت. حیوانات به‌طور تصادفی به چهار گروه سالم، گروه کولیت القا شده با اسید استیک، گروه درمان با آلوئه‌ورا (به مدت ۸ روز) و گروه درمان با سولفاسالازین تقسیم شدند. حیوانات پس از بیهوشی با اتر تحت القای کولیت حاد با استفاده از اسید استیک قرار گرفتند. پس از درمان، بیوپسی‌های کولونی از قسمت ۱۰ سانتی‌متری انتهایی آن جهت مطالعات هیستوپاتولوژی خارج گردید. به منظور مقایسه کمی ویژگی‌های هیستوپاتولوژیک از سیستم نمره دهی (Bita 2012) استفاده گردید. غلظت اسید معدی به روش تیتراسیون اندازه‌گیری گردید. نتایج به‌صورت میانگین  $\pm$  انحراف معیار بیان و  $P < 0/05$  معنی‌دار تلقی گردید.

**یافته‌ها:** درمان با عصاره‌ی آبی آلوئه‌ورا باعث کاهش اسید معدی نشد. نتایج بافت‌شناسی نشان‌دهنده‌ی یک پاسخ التهابی در گروه کولیت اولسراتیو بود. عصاره‌ی آلوئه‌ورا شدت علائم هیستوپاتولوژی کولیت اولسراتیو را کاهش داد، هر چند که میزان کارایی آن از سولفاسالازین کمتر می‌باشد.

**نتیجه‌گیری:** با توجه به اثرات بهبود دهنده‌ی این عصاره، به نظر می‌توان از این گیاه در رفع اختلالات کولون استفاده کرد. ولیکن مطالعه‌ی بیشتری جهت تعیین دز موثر این گیاه در کاهش ترشح اسید معدی نیاز است.

**واژگان کلیدی:** آلوئه‌ورا، اسید معدی، موش صحرایی، کولیت اولسراتیو، هیستوپاتولوژی، اسید استیک

### مقدمه

درگیر می‌کند و از آنجایی که این بیماری‌ها سبب ایجاد عوارض متعدد و پایین آمدن کیفیت زندگی بیمار می‌گردد

کولیت اولسراتیو شامل یک گروه از اختلالات التهابی مزمن با اتیولوژی نامشخص است که دستگاه گوارش را

- ۱- دکترای تخصصی فیزیولوژی، استادیار دانشگاه علوم پزشکی بجنورد
- ۲- کارشناسی ارشد فیزیولوژی، دانشگاه علوم پزشکی مشهد
- ۳- دکترای تخصصی آناتومی، استادیار دانشگاه علوم پزشکی بجنورد
- ۴- دکترای تخصصی پاتولوژی، دانشیار دانشگاه علوم پزشکی مشهد

نیاز به توجه بیشتری دارد (۱). از طرفی پاتوژن بیماری‌های التهابی روده هنوز به‌طور دقیق مشخص نگردیده و اکثر محققین تقابل بین سه فاکتور ژنتیک، ایمونولوژیک و محیط را در پاتوژن آن‌ها مورد تایید قرار داده‌اند (۲). همچنین مطالعات گسترده‌ای نشان داده است که بسیاری از بافت‌های خارج روده‌ای نیز متأثر از کولیت اولسراتیو می‌باشد که می‌توان به پوست، روده، معده و کلیه‌ها اشاره کرد (۳). همچنین التهاب دئودنوم، اولسر معده و مری نیز در کودکانی که از بیماری کولیت اولسراتیو رنج می‌برند، دیده می‌شود که نشانگر ارتباطی بین این اختلالات معدوی و کولونی می‌باشد (۴). اولسر معدی به علت عدم هماهنگی بین فاکتورهای دفاعی و تهاجمی معدی ایجاد می‌شود که از فاکتورهای تهاجمی معدی می‌توان اسید و پپسین و از فاکتورهای دفاعی می‌توان به موکوس و بیکربنات اشاره کرد (۵). هر چند درمان‌های متعددی برای درمان بیماری التهابی روده وجود دارد لیکن تاکنون درمان موثری برای این شرایط یافت نشده است. از جمله درمان‌ها شامل آمینوسالیسیلات‌ها، آنتی‌بیوتیک‌ها، کورتیکواستروئیدها و ایمونوساپرسیوها هستند که مصرف آن‌ها همراه با عوارض جانبی گسترده می‌باشد (۶). بنابراین نیاز به درمان‌های جدیدتر، ارزان‌تر و موثرتر می‌باشد. در سال‌های اخیر استفاده از گیاهان دارویی توجه خاصی را به خود معطوف کرده است. یکی از گیاهانی که دارای اثرات بهبود دهنده‌ی گسترده‌ای است، گیاه آلوئه‌ورا می‌باشد. آلوئه‌ورا (*Aloe vera*) یک گیاه منحصر به فرد است که در آسیا، آفریقا و دیگر مناطق گرمسیر جهان گسترده است (۷). استفاده از آلوئه‌ورا در بسیاری از شرایط مانند ترمیم زخم استفاده می‌گردد. مشخص گردیده است که عصاره‌ی آلوئه‌ورا باعث ترمیم سوختگی، آسیب‌های جلدی و ادم می‌گردد. همچنین ژل گیاه باعث محافظت انسان‌ها و جوندگان از اولسرهای معدی می‌گردد. عصاره‌ی آن همچنین واجد ویژگی‌های ضد التهابی، ضد دیابت، محافظت سلولی، ترمیم و فعالیت‌های

تحریکی مخاطی است (۸-۱۱). بسیاری از فواید همراه با آلوئه‌ورا در ارتباط با پلی ساکاریدهای موجود در ژل برگ‌های آن می‌باشد. این فعالیت‌های بیولوژیک شامل پیشبرد ترمیم زخم، فعالیت ضد قارچی، اثرات کاهش دهنده‌ی قند خون یا ضد دیابت، ضد التهاب، ضد کانسر و ویژگی‌های محافظتی معده است. قسمت ژلی آلوئه‌ورا توانایی افزایش جذب روده‌ای ترکیبات همزمان تجویز شده و همچنین افزایش نفوذپذیری پوست دارد (۱۲). لذا با توجه به اینکه بیماری کولیت اولسراتیو در واقع یک اختلال پیچیده‌ای است که می‌تواند بسیاری از بافت‌ها از جمله معده را درگیر کند و از طرف دیگر اثرات درمانی گیاه آلوئه‌ورا مخصوصاً قسمت ژلی آن اثبات گردیده است، مطالعه‌ی حاضر به‌منظور بررسی اثرات عصاره‌ی آبی قسمت ژلی گیاه آلوئه‌ورا بر پاسخ ترشحی معدی و تغییرات هیستوپاتولوژیک کولون در مدل کولیت اولسراتیو القا شده با اسید استیک در موش‌های صحرایی نر طراحی گردید.

### روش بررسی

در این مطالعه‌ی تجربی از ۳۲ سر موش صحرایی نر نژاد ویستار با اوزان ۲۰۰ تا ۲۵۰ گرم استفاده شد. حیوانات در شرایط دمایی ۲۰ تا ۲۲ درجه‌ی سانتی‌گراد و دوره‌ی روشنایی تاریکی ۱۲ ساعته در حیوانخانه دانشکده‌ی پزشکی نگهداری می‌شدند و آب و غذا آزادانه در اختیار آن‌ها قرار داشت. حجم نمونه با استفاده از مقالات مشابه محاسبه گردید و بر این اساس، حیوانات به‌طور تصادفی به چهار گروه که هر گروه شامل ۸ سر موش صحرایی است، تقسیم شدند و در هر گروه مقادیر اسید معدی و تغییرات هیستوپاتولوژیک بافت کولون در ۸ روز بعد از القای کولیت اولسراتیو مورد بررسی قرار گرفت. گروه‌های تحت مطالعه شامل موارد زیر بود. سالم دست نخورده (*Intact*): موش‌های صحرایی نر سالم که شاخص‌های فوق در آن‌ها بررسی گردید.

ولی دسترسی آزاد به آب وجود داشت. سپس حیوان لاپاراتومی شده و با ایجاد سوراخی در دئودنوم، کانولی وارد دئودنوم و تا معده پیش رانده شد. برای اندازه‌گیری غلظت اسید معده از روش washout به مدت ۱۵ دقیقه استفاده شد. برای تهیه‌ی نمونه‌ها، ابتدا ۱ میلی‌لیتر از محلول سرم فیزیولوژی به داخل معده تزریق و پس از پایان ۱۵ دقیقه، ۱ میلی‌لیتر از معده کشیده شد. اندازه‌گیری اسید نمونه‌ها بلافاصله پس از جمع‌آوری در دمای آزمایشگاه و با استفاده از دستگاه تیتراور دستی صورت گرفت (۱۷).

**ارزیابی هیستوپاتولوژیک:** جهت ارزیابی هیستوپاتولوژی، قطعاتی از بافت کولون (۱۰ سانتی‌متری مانده به مقعد) جدا شده، در فرمالین بافره ۱۰ درصد تثبیت و سپس برای مقطع‌گیری آماده گردید. جهت آنالیز هیستوپاتولوژیک مقاطع به روش هماتوکسیلین - ائوزین (H&E) رنگ‌آمیزی گردیدند. به منظور مقایسه‌ی نمونه‌های جدا شده از گروه سالم با گروه‌های مورد آزمایش از نظر ویژگی‌های هیستوپاتولوژیک، ده پارامتر ذکر شده در سیستم نمره‌دهی (Bita ۲۰۱۲) مورد استفاده قرار گرفت (۱۸). این پارامترها عبارتند از: آرایش کریپت‌ها، لنفوپلاسماسیتوز، کریپتیت، اولسر، گرانولوما، هایپرپلازی عضله‌ی مخاطی، ائوزینوفیلی آستر مخاط، متاپلازی غدد، ندول لنفوییدی در قاعده آستر مخاط و هایپرپلازی سلول‌های اندوکراین. براساس وجود (خفیف تا شدید) و عدم وجود به هر یک از پارامترهای مذکور نمره‌ای بین صفر تا ۲ اختصاص یافت که نهایتاً نمره‌ی مجموع برای هر نمونه در بازه صفر تا ۱۷ تعیین گردید؛ به نحوی که با افزایش نمره، شدت کولیت اولسراتیو افزایش می‌یابد.

**تجزیه و تحلیل داده‌ها:** نتایج مربوط به مقادیر اسید و نمره‌ی هیستوپاتولوژیک به صورت میانگین  $\pm$  انحراف معیار بیان شد و جهت مقایسه‌ی متغیرهای کمی بین گروه‌های مختلف از آزمون ANOVA استفاده شد. سطح

گروه کولیت اولسراتیو در حیوانات با استفاده از استیک اسید القا گردید و سپس در هشت روز بعد از القای کولیت، شاخص‌ها در آن‌ها ارزیابی گردید (۱۳). در گروه درمان با آلونته ور، عصاره‌ی آبی ژل آلونته ورا را در دز (۲۰۰ میلی‌گرم در کیلوگرم) به مدت ۸ روز بعد از القای اولسر از طریق خوراکی به حیوان داده و شاخص‌ها در روز هشتم بعد از القای اولسر ارزیابی گردید (۱۴). در گروه درمان با سولفاسالازین به عنوان درمان استاندارد، سولفاسالازین را در دز (۵۰۰ میلی‌گرم در کیلوگرم) به حیوان داده به‌طوری‌که درمان را به‌صورت خوراکی دو روز قبل از القا کولیت شروع کرده و به‌مدت ۵ روز بعد از القای اولسر ادامه داده و شاخص‌ها بعد از درمان ارزیابی گردید (۱۵).

**روش تهیه‌ی عصاره‌ی ژل آلونته ورا:** ابتدا قسمت ژلی گیاه را جدا کرده، آن را در محیط آزاد خشک کردیم. سپس ماده‌ی خشک شده توسط دستگاه آسیاب پودر شده، در ظرف مستقلاً نگهداری گردید. در زمان آزمایش پودر گیاه را با نرمال سالین حل کرده و عصاره‌ی آبی آن را آماده کردیم.

**روش القای کولیت اولسراتیو حاد:** ۲۴ ساعت قبل از آزمایش حیوان از خوردن غذا محروم شد ولی دسترسی آزاد به آب وجود داشت. هر حیوان را با اتر بیهوش کرده، سپس در وضعیت خوابیده به پشت قرار داده، یک لوله پلی‌اتیلن با قطر خارجی ۲ میلی‌لیتر را از طریق رکتوم تا ۸ سانتی‌متر وارد می‌کنیم. ۲ میلی‌لیتر استیک اسید (۳ درصد حجمی / حجمی در سالین ۰/۹ درصد) به داخل کولون وارد شد. استیک اسید به مدت ۳۰ ثانیه در کولون نگه داشته و سپس اجازه خروج داده شد. در انتهای آزمایش (روز هشتم بعد از القای کولیت اولسراتیو) حیوانات را کشته، سپس جهت مطالعات هیستوپاتولوژی، بیوپسی‌های کولونی از قسمت ۱۰ سانتی‌متری انتهایی آن انجام شد (۱۶).

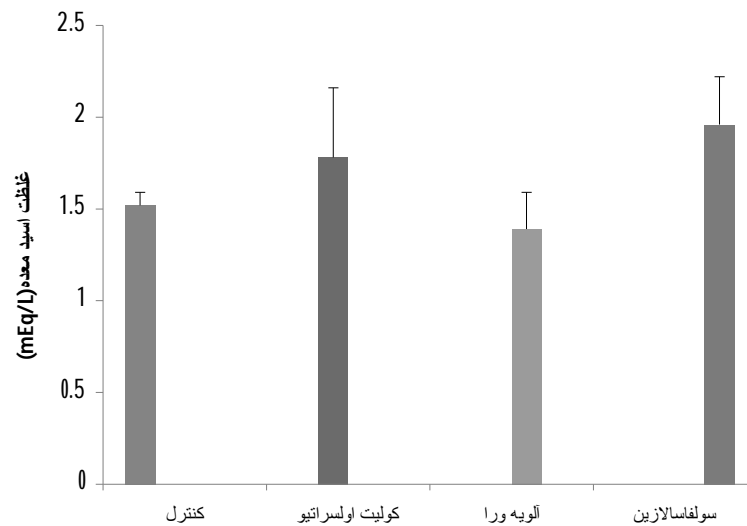
**روش اندازه‌گیری میزان اسید ترشح شده:** ۲۴ ساعت قبل از آزمایش حیوان از خوردن غذا محروم شد

یافت که تفاوت قابل توجهی با گروه سالم نداشت. درمان با عصاره‌ی آبی ژل آلئوه ورا میزان اسید معدی را به  $1/39 \pm 0/2 \text{ mEq}/15 \text{ min}$  کاهش داد ولیکن این کاهش معنادار نبود. سولفاسالازین نیز تاثیری بر میزان اسید معدی نداشت.

معناداری به صورت  $P < 0/05$  در نظر گرفته شد.

### یافته‌ها

**الف) تغییرات غلظت اسید معدی:** غلظت اسید معدی در گروه سالم  $1/52 \pm 0/07 \text{ mEq}/15 \text{ min}$  بود که بعد از القای کولیت این مقدار به  $1/78 \pm 0/38 \text{ mEq}/15 \text{ min}$  افزایش



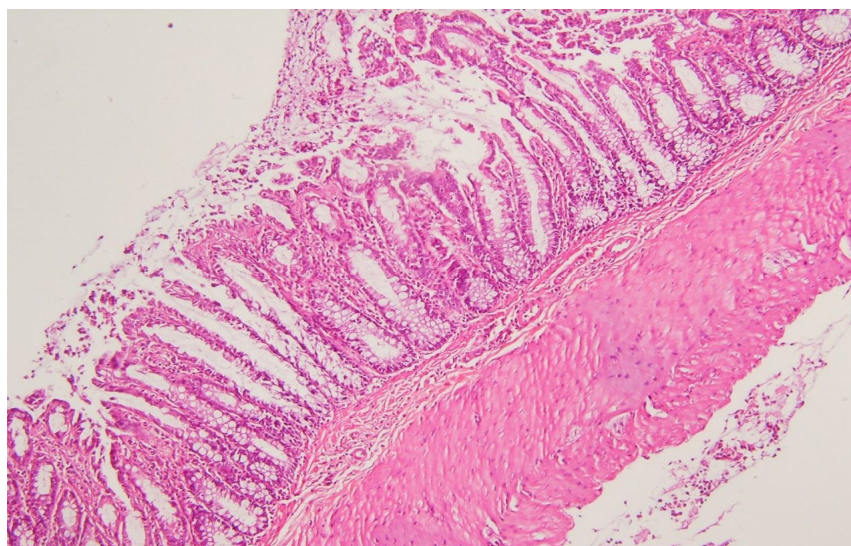
نمودار ۱: تغییرات غلظت اسید معدی ( $\text{mEq}/15 \text{ min}$ ) در گروه‌های مختلف ۱- گروه کنترل، ۲- گروه کولیت اولسراتیو القا شده با اسید استیک، ۳- گروه درمان با آلئوه ورا به مدت ۸ روز ( $200 \text{ mg}/\text{kg}$ )، ۴- گروه درمان با سولفاسالازین ( $500 \text{ mg}/\text{kg}$ ). داده‌ها به صورت میانگین  $\pm$  انحراف معیار گزارش و  $P < 0/05$  معنادار تلقی شد.

متاپلازی غدد مشاهده گردید. علایم هیستوپاتولوژی کولیت اولسراتیو در گروه درمان با آلئوه ورا و سولفاسالازین به‌طور معناداری به‌ترتیب به  $5/1 \pm 0/5$  و  $3 \pm 0/5$  کاهش یافت هرچند که در برخی نواحی دیواره کولون علایمی از کولیت اولسراتیو به جای مانده بود. لذا براساس نتایج حاصل، عصاره‌ی آلئوه ورا شدت علایم هیستوپاتولوژی کولیت اولسراتیو را کاهش می‌دهد هر چند که میزان کارایی آن از سولفاسالازین کمتر می‌باشد (جدول ۱) (تصاویر ۱ تا ۵).

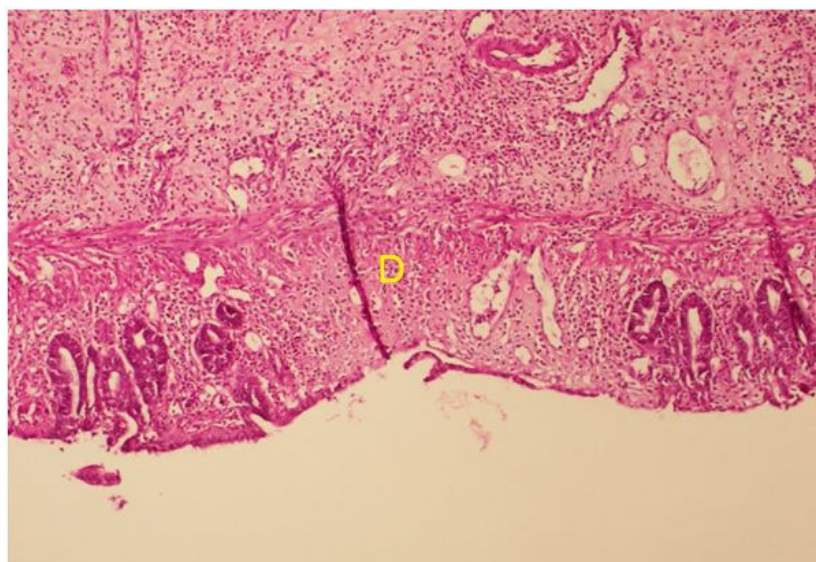
تغییرات هیستوپاتولوژی بافت کولون: نتایج به‌دست آمده از بررسی هیستوپاتولوژی دیواره کولون موش صحرایی نر سالم و گروه‌های کولیت اولسراتیو، درمان با آلئوه ورا و درمان با سولفاسالازین نشان داد که در گروه سالم جمع نمرات سیستم نمره‌دهی بیتا ۲۰۱۲ صفر بوده و هیچ‌گونه علایم کولیت مشاهده نگردید. در حالی که در گروه کولیت اولسراتیو جمع نمرات به  $9/5 \pm 0/7$  افزایش یافت. در این گروه، تمام پارامترهای هیستوپاتولوژی مذکور در روش کار به استثنای هایپرپلازی سلول‌های اندوکراین و

جدول ۱: میانگین نمرات کسب شده از سیستم نمره دهی *Bita 2012* در گروه های سالم و آزمایش

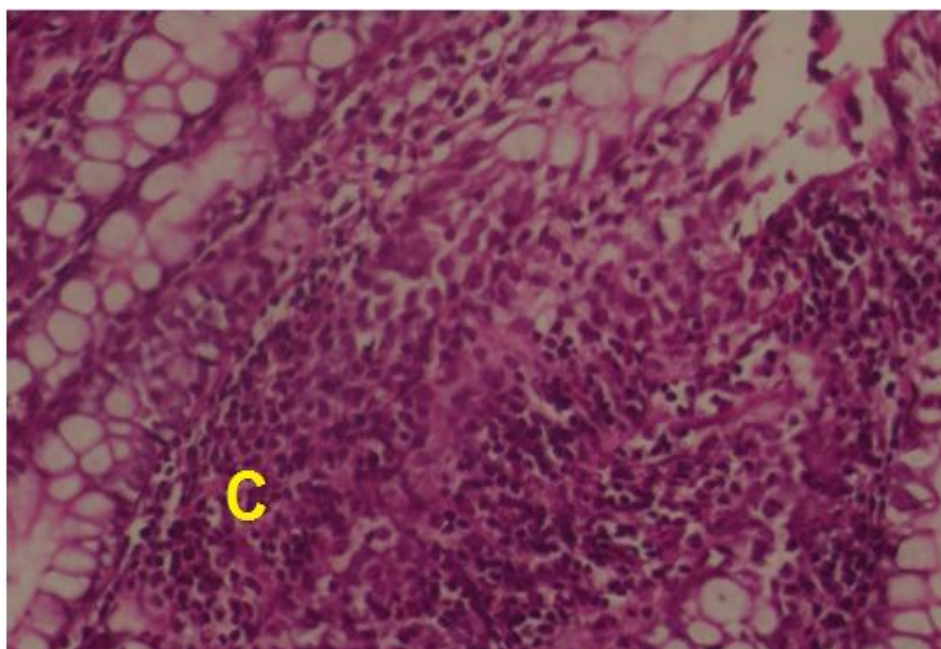
گروه‌ها	سالم	کولیت اولسراتیو	درمان با آلوئه ورا	درمان با سولفاسالازین
نمره‌ی هیستوپاتولوژی میانگین $\pm$ انحراف معیار	۰	۹/۵ $\pm$ ۰/۷	۵/۱ $\pm$ ۰/۵	۳ $\pm$ ۰/۵



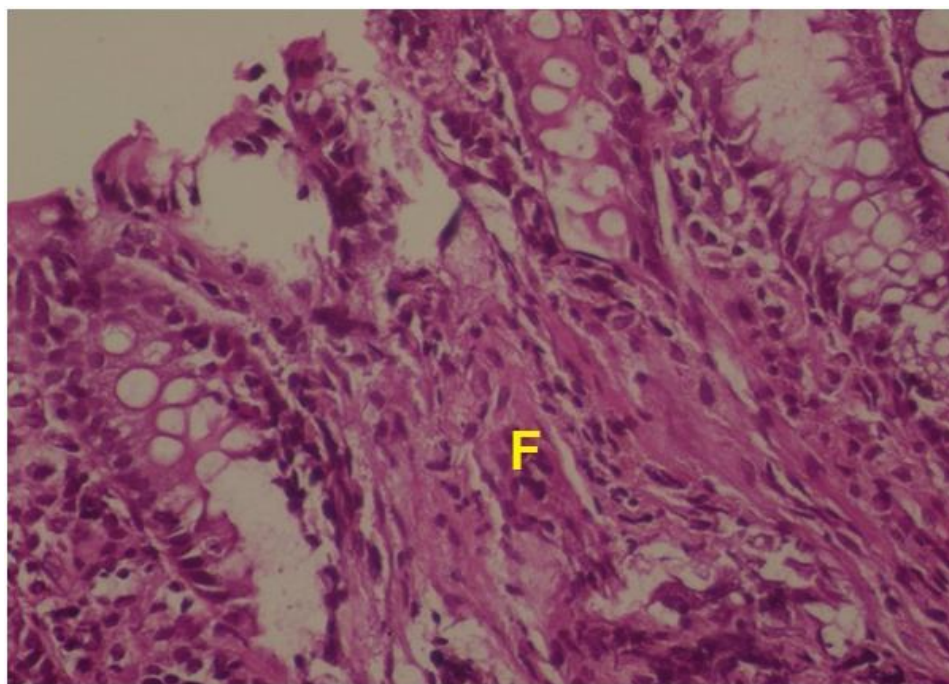
تصویر ۱: دیواره کولون موش صحرایی نراز گروه سالم. کریپت‌ها حاوی گابلت سل در آستر مخاط و زیرمخاط و طبقه عضلانی در شرایط نرمال قابل مشاهده می‌باشد. ( $H\&E \times 4$ )



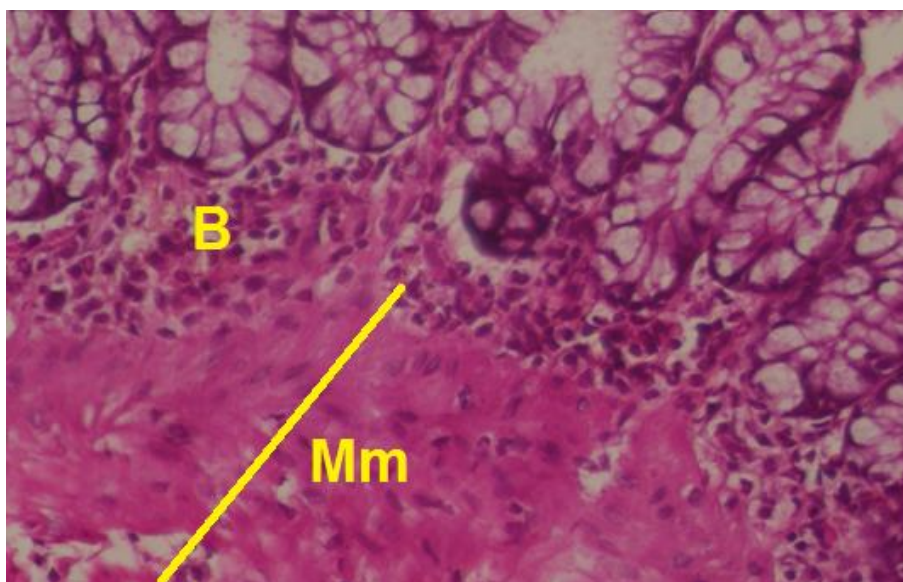
تصویر ۲: دیواره کولون موش صحرایی نراز گروه کولیت اولسراتیو. کریپت‌ها در برخی نواحی آستر مخاط حذف گردیده‌اند (D) و در نواحی مجاور کوتاه و نامنظم شده‌اند ( $H\&E \times 10$ )



تصویر ۳. دیواره‌ی کولون موش صحرایی نراز گروه کولیت اولسراتیو. کریپتیت و اجتماع لکوسیت‌ها در آستر مخاط بین کریپت‌ها مشهود است (C) ( $H&E \times 40$ ).



تصویر ۴. دیواره‌ی کولون موش صحرایی نراز گروه سولفاسالازین. علی‌رغم ترمیم کولیت نواحی فیبروتیک و فقدان کریپت‌ها در برخی نواحی آستر مخاط قابل مشاهده می‌باشد (F) ( $H&E \times 40$ ).



تصویر ۵: دیواره‌ی کولون موش صحرایی نر از گروه آلوئه ورا. علی رغم ترمیم کولیت در اکثر نواحی کولون، هایپرپلازی عضله‌ی مخاطی (Mm) و لنفویلاسماسیتوز قاعده‌ای (B) قابل مشاهده می‌باشد (H&E × 40).

## بحث

با مطالعات ذکر شده، تفاوت در دز استفاده شده و همچنین مدت زمان مصرف آن است. جهت تعیین دز موثر جهت کاهش اسید معدی نیاز به یکسری از مطالعات گسترده‌تر دز- پاسخ می‌باشد. در قسمت دیگری از مطالعه‌ی حاضر نشان داده شد که درمان با آلوئه‌ورا باعث درمان قابل توجه کولیت اولسراتیو گردید که مطالعات هیستوپاتولوژی مویید آن بود. سمبوفونگ و همکاران در سال ۲۰۰۰ اثرات ترمیم زخمی آلوئه‌ورا را در یک مدل تجربی سوختگی درجه ۲ مورد بررسی قرار دادند. نتایج نشان داد که آلوئه ورا واجد هر دو اثر ضد التهابی و پیش برنده‌ی ترمیم زخم است (۲۰). متوگوود و همکاران اثرات ضدالتهابی و ضد اولسری عصاره‌ی آبی - الکلی آلوئه ورا را مورد بررسی قرار دادند. نتایج نشان داد که عصاره‌ی آبی - الکلی این گیاه واجد ویژگی‌های ضدالتهابی و ضد اولسری می‌باشد (۲۱). سرکار و همکاران نشان دادند که آلوئه ورا به‌میزان قابل توجهی باعث کاهش ادم القا شده با دکستران و کاراگین در موش‌های صحرایی ماده گردید. همچنین میزان تولید نیتریک اکساید

در مطالعه‌ی حاضر نشان داده شد که تجویز خوراکی آلوئه‌ورا باعث کاهش آسیب ایجاد شده به دنبال تزریق داخل کولونی اسید استیک در مطالعات هیستوپاتولوژی گردید، ولی کاهش ترشح اسید را در بر نداشت. نتایج مطالعه‌ی ما نشان داد که درمان هشت روزه با آلوئه ورا (۲۰۰ میلی‌گرم در کیلو گرم) میزان اسید معدی را کاهش داده بود، هر چند این کاهش معنادار نبود. مطالعات همسو در ارتباط با عدم تغییر اسید معدی به دنبال مصرف آلوئه ورا مشاهده نشد ولیکن مطالعات گسترده‌ای برخلاف نتایج ما نشانگر کاهش ترشح اسید معدی به‌دنبال مصرف آلوئه ورا است. یوسورف و همکاران در سال ۲۰۰۴ اثر آلوئه‌ورا را بر میزان ترشح اسید معده و آسیب حاد مخاط معدی مورد بررسی قرار دادند. تزریق داخل صفاقی آلوئه‌ورا به‌طور وابسته به دز باعث مهار ترشح اسید معدی گردید. گیاه در دزهای کمتر به‌عنوان عامل محافظ معدی در مقابل آسیب مخاطی القا شده با اسید کلریدریک بهتر عمل کرد (۱۹). یکی از دلایل عدم هماهنگی در مطالعه‌ی حاضر

به دنبال تزریق دکستران سولفات سدیم رخ داد ولیکن بعد از درمان با پلی ساکاریدها کاهش یافت (۲۶). بورا و همکاران نشان دادند که استفاده خوراکی از آلئوه ورا باعث کاهش تعداد اولسره‌های معدی ایجاد شده با ایندومتاسین در موش‌های صحرایی گردید (۲۷). پارک و همکاران در سال ۲۰۱۰ مشخص کردند که آلئوه‌ورا واجد عملکرد محافظتی در برابر ضایعات معدی القا شده با اتانول است (۲۸). در مطالعه‌ای به بررسی اثرات آلئوه ورا و سوکرافات بر سطوح سیتوکین‌های معدی و ترمیم آن پرداختند. نتایج نشان داد که اسید استیک ۲۰ درصد باعث القای التهاب معدی، افزایش سطوح  $TNF-\alpha$  و کاهش مقادیر  $IL-10$  گردید. ولیکن درمان با آلئوه ورا باعث کاهش سطوح  $TNF-\alpha$  و افزایش  $IL-10$  گردید و سرعت ترمیم اولسر معدی را پیش برد (۱۴). فعالیت‌های ضد اولسری آلئوه‌ورا در ارتباط با چندین مکانیسم احتمالی آن مانند ویژگی‌های ضد التهابی، اثرات ترمیمی، اثرات تحریک کننده موکوس و تنظیم اسید معدی است (۲۹-۳۲). در مجموع از یافته‌های فوق می‌توان نتیجه گرفت که با توجه به اثرات بهبود دهنده‌ی این عصاره، به نظر می‌توان از این گیاه در رفع مشکلات التهابی کولون از جمله در اختلال کولیت اولسراتیو و بیماری کرون استفاده کرد. ولیکن جهت تعیین دز موثر این گیاه در کاهش ترشح اسید معدی نیاز به مطالعات بیشتری است.

### تقدیر و تشکر

بدینوسیله از معاونت تحقیقات و فناوری دانشگاه علوم پزشکی خراسان شمالی جهت حمایت مالی این تحقیق تشکر و قدردانی می‌شود.

ماکروفاژها را به میزان قابل توجهی کاهش داد. در واقع آلئوه‌ورا واجد فعالیت ضد التهابی می‌باشد که این عملکرد را به وسیله‌ی کاهش تولید نیتریک اکساید و در نتیجه جلوگیری از آزادسازی مدیاتورهای التهابی انجام می‌دهد (۲۲). لانگمید و همکاران اثرات ضد التهابی ژل آلئوه‌ورا را در مخاط کولورکتال انسانی به صورت *In vitro* مورد بررسی قرار دادند. استفاده خوراکی از قسمت ژلی آلئوه‌ورا در بیماران با بیماری التهابی روده به کرات دیده می‌شود. در این مطالعه دیده شد که ژل آلئوه‌ورا به صورت وابسته به دز باعث مهار تولید متابولیت‌های واکنشی اکسیژنی شده، همچنین ژل این گیاه باعث مهار تولید پروستاگلاندین  $E2$  و  $IL-8$  گردید. بنابراین با توجه به اثرات ضد التهابی ژل آلئوه‌ورا در محیط *In vitro* می‌توان از این گیاه به عنوان یک مکمل درمانی در بیماری التهابی روده استفاده کرد (۲۳). حسینی مهر و همکاران در سال ۲۰۱۰ نشان دادند که استفاده موضعی از کرم آلئوه‌ورا باعث کاهش سایز زخم سوختگی گردید. همچنین آلئوه ورا میزان تشکیل لایه‌ی اپیتلیوم را در زخم‌های سوختگی افزایش داد. در کل قدرت این گیاه در ترمیم زخم‌های سوختگی به میزان قابل توجهی بیشتر از سولفادیازین نقره بود (۲۴). مون و همکاران یک فاکتور آنژیوژنیک جدیدی به نام بتا سیتوسترول از قسمت ژلی آلئوه‌ورا استخراج کردند که این فاکتور در افزایش سرعت ترمیم زخم سهیم است. زیرا یکی از فاکتورهای اساسی جهت ترمیم زخم آنژیوزنز است (۲۵). در مطالعه‌ی دیگری در سال ۲۰۱۰ نشان داده شد که چندین پلی ساکارید مشتق شده گیاهی واجد فعالیت ضد التهابی در مدل حیوانی کولیت القا شده با دکستران سولفات سدیم می‌باشد. افزایش تعداد منوسیت‌ها

cytoplasmic antibodies as predictors of inflammatory bowel diseases. *Gut*. 2005; 54: 1232-1236.

### References

1- Israeli E, Grotto I, Gilbird B, et al. Anti-Sacchomycescerevisiae & antineutrophil



- 2- Miele E, Pascarella F, Giannetti E, Quaglietta L, Baldassano RN, Staiano A. Effect of a Probiotic Preparation (VSL#3) on Induction and Maintenance of Remission in Children with Ulcerative Colitis. *Am J Gastroenterol*. 2009; 104: 437-43.
- 3- Greenstein AJ, Janowitz HD, Sachar DB. The extra-intestinal complications of Crohn's disease and ulcerative colitis: a study of 700 patients. *Medicine (Baltimore)*. 1976; 55(5): 401-12.
- 4- Ruuska T, Vaajalahti P, Arajärvi P, Mäki M. Prospective evaluation of upper gastrointestinal mucosal lesions in children with ulcerative colitis and Crohn's disease. *J Pediatr Gastroenterol Nutr*. 1994; 19(2): 181-6.
- 5- Keshavarzi Z, Khaksari M, Zahedi MJ, Bahrami A. The effects of female sex steroids on gastric secretory responses of rat following traumatic brain injury. *Iran J Basic Med Sci*. 2011; 14: 231-239.
- 6- Konturek PC, Duda A, Brzozowski T, et al. Activation of genes for superoxide dismutase, interleukin-1beta, tumor necrosis factor-alpha, and intercellular adhesion molecule-1 during healing of ischemia-reperfusion-induced gastric injury. *Scand J Gastroenterol*. 2000; 35: 452-463.
- 7- Surjushe A, Vasani R, Sable DG. *Aloe Vera*: A short review. *Indian J Dermatol*. 2008; 53(4): 163-6.
- 8- Davis RH, Leitner MG, Russo JM, Byrne ME. Wound healing. Oral and topical activity of *Aloe vera*. *J Am Podiatr Med Assoc*. 1989; 79: 559-562.
- 9- Parish LC, Witkoski JA, Millikan LE. *Aloe vera*: its chemical and therapeutic properties. *Int J Dermatol*. 1991; 30: 679.
- 10- Klein AD, Penneys NS. *Aloe vera*. *J Am Acad Dermatol*. 1988; 18: 714-20.
- 11- Lushbaugh CC, Hale DB. Experimental acute radioder-matitis following beta irradiation. V. Histopathological study of the mode of action of therapy with *Aloe vera*. *Cancer*. 1953; 6: 690-68.
- 12- Josias H. Hamman composition and applications of aloe vera leaf gel. *Molecules*. 2008; 13:
- 13- Habeeb F, Stables G, Bradbury F, et al. The inner gel component of *Aloe vera* suppresses bacterial-induced pro-inflammatory cytokines from human immune cells. *Methods*. 2007; 42(4): 388-93.
- 14- Eamlamnam k, Patumraj S, Visedopas N, Thong-Ngam d. Effects of *Aloe vera* and sucralfate on gastric microcirculatory changes, cytokine levels and gastric ulcer healing in rats. *World J Gastroenterol*. 2006; 12: 2034-29.
- 15- Hagar HH, El-Medany A, El-Eter E, Arafa M. Ameliorative effect of pyrrolidine dithiocarbamate on acetic acid-induced colitis in rats. *Eur J Pharmacol*. 2007; 554(1): 69-77.
- 16- El-Medany AH, Guemei AA, Hagar HH, El-Medany JH, Baraka AM. Comparative study between effect of angiotensin converting enzyme inhibitors and angiotensin. *Res J Pharm Pharmacol*. 2011; 1(6): 100-8.
- 17- Nabavizadeh F, Shahrani M, Vahedian Z, Vahedian M. Marjoram increases basal gastric

- acid and pepsin secretions in rat. *Phytother Res.* 2007; 21: 1036- 8.
- 18- Naini BV, Cortina G. A histopathologic scoring system as a tool for standardized reporting of chronic (ileo) colitis and independent risk assessment for inflammatory bowel disease. *Hum Pathol.* 2012; 43(12): 2187-96.
- 19- Yusuf S, Agunu A, diana M. The effect of Aloe vera A. Berger (Liliaceae) on gastric acid secretion and acute gastric mucosal injury in rats. *J Ethnopharmacol.* 2004; 93: 33-7.
- 20- Somboonwong J, Thanamitramanee S, Jariryapongskul A, Patumraj S. Therapeutic effects of *Aloe vera* on cutaneous microcirculation and wound healing in second degree burn model in rats. *J Med Assoc Thai.* 2000; 83: 417-42.
- 21- Metowogo K, Agbonon A, Eklugadegbeku K, Aklikokou AK, Gbeassor M. Anti-ulcer and anti-inflammatory effects of hydro-alcohol extract of Aloe buettneri A. Berger (Lilliaceae). *Tropical J Pharmaceutical Research.* 2008; 7(1): 907-12.
- 22- Sarkar D, Dutta A, Das M, Sarkar K, Mandal C, Chatterjee M. Effect of *Aloe vera* on nitric oxide production by macrophages during inflammation. *Stimulated animal experiments in pharmacology.* 2005; 37: 371-5.
- 23- Langmead L, Feakins M, Goldthorpe S, et al. Randomized, double-blind, placebo-controlled trial of oral *Aloe Vera* gel for active ulcerative colitis. *Aliment Pharmacol Ther.* 2004; 19: 739-47.
- 24- Hosseinimehr SJ, Khorasani G, Azadbakht M, Zamani P, Ghasemi M, Ahmadi A. Effect of Aloe cream versus Silver Sulfadiazine for healing burn wounds in rats. *Acta Dermatovenerol Croat.* 2010; 18(1): 2-7.
- 25- Moon EJ, Lee YM, Lee OH, et al. A novel angiogenic factor derived from *Aloe vera* gel: beta-sitosterol, a plant sterol. *Angiogenesis.* 1999; 3: 117-23.
- 26- Koetzner L, Grover G, Boulet J, Jacoby HI. Plant-derived polysaccharide supplements inhibit dextran sulfate sodium-induced colitis in the rat. *Dig Dis Sci.* 2010; 55(5): 1278-85.
- 27- Borra SK, Lagisetty RK, Mallela GR. Anti-ulcer effect of *Aloe vera* in non-steroidal anti-inflammatory drug induced peptic ulcers in rats. *African J Pharm Pharmacol.* 2011; 5(16): 1867-71.
- 28- Park CH, Nam DY, Son HU, et al. Polymer fraction of *Aloe vera* exhibits a protective activity on ethanol-induced gastric lesions. *Int J Mol Med.* 2011; 27(4): 511-8.
- 29- Choi CH, Jung SA, Lee BI, Lee KM, Kim JS, Han DS. Diagnostic Guideline of Ulcerative Colitis. *Korean J Gastroenterol.* 2009; 53(3): 45-60.
- 30- Blitz JJ, Smith JW, Gerard JR. *Aloe vera* gel in peptic ulcer therapy: preliminary report. *J Am Osteopath Assoc.* 1963; 62: 731-5.
- 31- Bovik EG. *Aloe vera*. Panacea or old wives' tales? *Texas Detal Journal.* 1966; 84: 13-6.
- 32- Gjerstad G, Riner TD. Current status of aloe as a cure-all. *Am J Pharm Sci Support Public Health.* 1968; 140: 58-64.

## Effects of *Aloe Vera* Gel on Gastric Acid Secretion and Colon Histopathology in Ulcerative Colitis Model induced by Acetic Acid in Rats

Keshavarzi Z<sup>1</sup>, Alikhani V<sup>2</sup>, Vatanchian M<sup>3</sup>, Tabatabaei Yazdi A<sup>4</sup>, Bibak B<sup>1</sup>, Mohebbati R<sup>2</sup>

<sup>1,3</sup>Dept. of Physiology, School of Medicine, North Khorasan University of Medical Sciences, Bojnurd, Iran

<sup>2,4</sup>Dept. of Physiology, School of Medicine, Mashhad University of Medical Sciences, Mashhad, Iran

**Corresponding Author:** Keshavarzi Z, Dept. of Physiology, School of Medicine, North Khorasan University of Medical Sciences, Bojnurd, Iran.

**E\_mail:** Zakieh\_Keshavarzi@yahoo.com

**Received:** 16 Jan 2014      **Accepted:** 26 Jul 2014

**Background and Objective:** Ulcerative colitis is a group of chronic inflammatory disorders of unknown etiology that affects the digestive system. *Aloe vera* is used in many situations such as wound healing. The purpose of this study was to evaluate the effect of aqueous extract of this plant on the gastric acid secretion and colonic histopathology in acute ulcerative colitis model induced by acetic acid in rats.

**Materials and Methods:** This experimental study was performed on 32 Wistar rats weighing 200-250g. Animals were randomly divided into four groups including intact, acetic acid-induced colitis group, the groups treated with *Aloe Vera* (8 days) and treated with sulfasalazine. The animals were anesthetized with ether, and then colitis was induced with acetic acid. After treatment, biopsies of 10 cm distal parts of the colon were removed for histopathological studies. To compare the histopathologic quantitative features, the grading system (Bita 2012) was used. The gastric acid concentration was measured by titration method. The results were expressed as Mean±SEM and P<0.05 was regarded as significant.

**Results:** Treatment with aqueous extract of *Aloe Vera* did not reduce the gastric acid. Histopathological results indicated an inflammatory response in the ulcerative colitis group. *Aloe Vera* reduced the severity of symptoms of ulcerative colitis histopathology, although its efficiency was less than sulfasalazine.

**Conclusion:** Regarding the improving effect of *Aloe vera*, it seems to be useful for the treatment of colonic disorders. However, for determination of the effective dose of this plant in decreasing gastric acid secretions, further research is recommended.

**Keywords:** *Aloe Vera*, Gastric acid, Rat, Ulcerative colitis, Histopathology, Acetic acid